Trabeculoplastia selectiva láser

Alfonso Miranda Sánchez, Noemi Guemes-Villahoz, Rodrigo Fernández Narros, Nuria Perales Casado, Alicia Valverde Megías, José María Martínez de la Casa, Julián García Feijoo

Servicio de Oftalmología, Hospital Clínico San Carlos, Instituto de Investigación Sanitaria del Hospital Clínico San Carlos (IdISSC), Madrid.

RESUMEN

El glaucoma es una neuropatía óptica progresiva caracterizada por daño en el nervio óptico, generalmente asociado con una presión intraocular (PIO) elevada. Es la tercera causa de ceguera a nivel mundial. La trabeculoplastia láser selectiva (SLT) ha demostrado ser una alternativa segura y eficaz para reducir la PIO, especialmente tras el estudio LiGHT de 2019, que la recomendó como tratamiento de primera línea. La SLT emplea un láser Nd:YAG Q-switched para mejorar la salida del humor acuoso con mínimo daño térmico. Estudios clínicos han mostrado una reducción de PIO del 20-30% con eficacia a largo plazo y un buen perfil de seguridad. Avances como el láser VISULAS® green y la trabeculoplastia láser selectiva directa (DSLT) han optimizado el tratamiento al mejorar la precisión y reducir la invasividad.

PALABRAS CLAVE

Glaucoma. Presión intraocular. Trabeculoplastia láser selectiva. VISULAS® green. Trabeculoplastia láser selectiva directa. Reducción de PIO. Terapia láser.

ABSTRACT

Glaucoma is a progressive optic neuropathy characterized by optic nerve damage, often associated with elevated intraocular pressure (IOP). It is the third leading cause of blindness worldwide. Selective Laser Trabeculoplasty (SLT) has emerged as a safe and effective method to reduce IOP, particularly after the 2019 LiGHT study recommended it as a first-line treatment. SLT utilizes a Q-switched Nd:YAG laser to enhance aqueous humor outflow with minimal thermal damage. Clinical studies show a 20-30% IOP reduction, with long-term efficacy and a favorable safety profile. Innovations such as the VISULAS® green laser and Direct Selective Laser Trabeculoplasty (DSLT) further optimize treatment by improving precision and reducing invasiveness. While SLT has demonstrated significant advantages over topical medications, real-world data suggest lower long-term success rates.

KEY WORDS

Glaucoma; Intraocular Pressure; Selective Laser Trabeculoplasty; VISULAS® green; Direct Selective Laser Trabeculoplasty; IOP reduction; Laser Therapy.

INTRODUCCIÓN

El glaucoma es una enfermedad progresiva y multifactorial caracterizada por un daño en el nervio óptico, habitualmente asociado a una presión intraocular (PIO) elevada. Esta neuropatía óptica conlleva una afectación del campo visual específica que, sin tratamiento, puede conducir a la ceguera[1,2]. El glaucoma constituye la tercera causa de ceguera a nivel mundial, tras los errores refractivos y las cataratas[3]. Se estima una prevalencia global del 3,5%, con 79,6 millones de personas afectas en 2020, cifra que se estima incrementará a 111,8 millones en 2040[3].

Actualmente, la PIO sigue siendo considerada como el único factor de riesgo modificable para su manejo, por lo que los diferentes tratamientos están enfocados a una disminución de la misma[2,3]. El objetivo del tratamiento del glaucoma es preservar la función visual con el menor número de efectos adversos posibles, teniendo en cuenta la expectativa de vida de los pacientes y a un coste sostenible[3]. La reducción de la PIO puede alcanzarse mediante la administración de fármacos tópicos, laserterapia o, si es necesario, cirugía[1-3].

La tecnología y dispositivos láser para el tratamiento del glaucoma han experimentado importantes avances en los últimos años, ofreciendo una alter-

Correspondencia:
Dr. Alfonso Miranda Sánchez
E-mail: alfonsomirandasanchez@yahoo.es

nativa, en general poco invasiva, para el manejo del glaucoma. Concretamente, la trabeculoplastia láser selectiva (con siglas en inglés, *Selective Laser Trabeculoplasty, SLT)* se ha consolidado como una alternativa segura y eficaz para el descenso de la presión intraocular[4]. Aunque la SLT forma parte del armamento terapéutico del glaucoma desde hace más de 20 años[5], no ha sido hasta el año 2019, coincidiendo con la publicación del estudio LiGHT *(Laser in Glaucoma and Ocular Hypertension Trial)* cuando ha resurgido y ha sido propuesta como primera línea de tratamiento junto con el tratamiento médico hipotensor según las diferentes guías científicas internacionales[1,4,6].

TRABECULOPLASTIA LÁSER SELECTIVA (SLT)

La SLT fue introducida por Latina y Park en 1995, y posteriormente aprobada por la FDA (Federal Drug Administration) en 2001[5]. Su predecesora, la trabeculoplastia con láser Argón, (ALT), aunque ofrece descensos tensionales similares, ha mostrado mayores efectos secundarios[7]. La SLT emplea un láser Q-switchd Nd-YAG (en inglés *"Q-switched Neodymium: Yttrium-Aluminum Garnet laser")* con una longitud de onda de 532 nm, empleando pulsos de muy corta duración (3 nanosegundos, equivalente a 3×10^{-9} segundos). Este láser produce una fototermólisis selectiva, sin producir, o con un mínimo daño térmico, lo que permite mejorar el drenaje del humor acuoso a través de la vía trabecular, sin afectar las estructuras circundantes no pigmentadas[8-10]. Esta técnica ha ganado reconocimiento debido a su capacidad para reducir la PIO de manera segura y eficaz, evitando el daño térmico característico de la ALT[8-10].

Este enfoque innovador ha sido respaldado por múltiples estudios clínicos que destacan su capacidad para reducir la PIO en un rango del 20-30%, con una duración del efecto terapéutico que en muchos casos supera los dos años, e incluso recientemente se han publicado nuevos resultados del estudio LiGHT con un 69,8% de los pacientes manteniendo la PIO dentro de valores objetivo sin necesidad de medicación seis años después del procedimiento[9,10]. Además, la SLT ha demostrado ser especialmente efectiva como tratamiento de primera línea en pacientes con glaucoma de ángulo abierto y aquellos con hipertensión ocular no tratada previamente[8,9].

Mecanismos de acción

El mecanismo de acción de la SLT se basa en su capacidad para inducir cambios biológicos en la malla trabecular y el canal de Schlemm. Al dirigir la energía del láser a las células pigmentadas de la malla trabecular, se desencadenan una serie de procesos que culminan en la mejora del flujo de salida del humor acuoso[8]. Estudios histológicos han mostrado que la SLT estimula la remodelación de la matriz extracelular mediante la activación de metaloproteinasas de matriz (MMPs), particularmente la MMP-3, que degrada componentes clave de la matriz extracelular, facilitando así un mayor flujo del humor acuoso[8-10].

Además, se ha observado que la SLT induce la proliferación celular y promueve la liberación de citoquinas inflamatorias como la interleucina-1 y el factor de necrosis tumoral alfa (TNF-α)[9]. Estas citoquinas contribuyen a la remodelación de la malla trabecular y aumentan la permeabilidad del canal de Schlemm, lo que resulta en una reducción sostenida de la PIO[10]. Otro hallazgo importante es el reclutamiento de monocitos en el área tratada, los cuales desempeñan un papel clave en la fagocitosis de restos celulares y en la secreción de factores que mejoran la conductividad del canal de Schlemm[9,10].

Indicaciones terapéuticas

La SLT se ha consolidado como una opción terapéutica versátil, con aplicaciones como tratamiento de primera línea, terapia complementaria y terapia alternativa a los medicamentos en pacientes con glaucoma de ángulo abierto e hipertensión ocular[8-10]. Estudios recientes, como el ensayo LiGHT, han demostrado que la SLT es igualmente efectiva que los análogos de prostaglandinas para el control inicial de la PIO, con el beneficio adicional de reducir la dependencia de medicamentos, mejorando la adherencia al tratamiento y disminuyendo la frecuente sintomatología de superficie asociada al empleo de colirios hipotensores entre otros[9,10].

Como tratamiento de primera línea, la SLT ha mostrado una tasa de éxito del 74,6%, considerando éxito a aquellos pacientes que alcanzaron el control de la PIO sin necesidad de medicamentos tras tres años de seguimiento[9,10]. Cabe destacar que, en la mayoría de los estudios publicados, se considera el éxito terapéutico de la SLT cuando el procedimiento consigue un descenso igual o superior al 20% de la PIO basal y/o la eliminación de un colirio hipotensor. Además, su perfil de seguridad y la ausencia de complicaciones graves la convierten en una opción ideal para pacientes que buscan evitar los efectos secundarios asociados con los colirios[9,10].

La SLT también es útil como terapia complementaria en pacientes con glaucoma avanzado o con hipertensión ocular no controlada mediante medicamentos. En estos casos, la SLT permite reducir significativamente el número de medicamentos necesarios para el control de la PIO, mejorando así la adherencia al tratamiento y la calidad de vida del paciente [8,9].

Procedimiento técnico

La SLT se realiza bajo anestesia tópica y requiere en primer lugar un examen gonioscópico previo para evaluar la visibilidad de la malla trabecular[8]. Se recomienda instilar un alfa agonista (por ejemplo brimonidina) previo al procedimiento para prevenir picos hipertensivos post-tratamiento, aunque no es indispensable. Algunos autores recomiendan instilar además pilocarpina previa al procedimiento para una mejor visualización, aunque en la mayoría de los estudios relevantes actuales con SLT no se emplea en la metodología, y los autores de este manuscrito no la empleamos de manera rutinaria.

El dispositivo láser Nd:YAG de doble frecuencia emplea un tamaño de punto de 400 µm con una duración de pulso preestablecida de 3 nanosegundos[9,10]. La energía inicial se ajusta entre 0,4 y 0,8 mJ. El procedimiento convencional descrito en sus inicios, describe partir de una energía de 0,8 mJ y calibrar esta energía con la aparición de las burbujas de cavitación (conocidas como "burbujas de champán"), de modo que se establece una energía inmediatamente inferior a la aparición de estas burbujas. Otros autores consideran la visualización de estas burbujas en el 50% de los disparos[8-10].

Cabe señalar que actualmente se está llevando a cabo el estudio COAST *(Clarifying the Optimal Application of SLT Therapy)* con el objetivo de determinar el nivel de energía y la frecuencia óptimos de la terapia láser[11].

El tratamiento puede abarcar entre 180º y 360º de la malla trabecular, dependiendo de las necesidades clínicas del paciente[8,9]. Actualmente, la tendencia es hacer los 360º completos, al igual que siguió el protocolo del estudio LiGHT y la mayoría de estudios de referencia recientes. Una vez completado, se recomienda medir la PIO a los 30-60 minutos para detectar posibles picos tensionales y tratarlos de manera oportuna[10]. Aunque no existe un consenso claro sobre el uso de colirios antiinflamatorios después del procedimiento, algunos estudios sugieren que el empleo de terapia con antinflamatorios no esteroideos (AINEs) o esteroides puede reducir la inflamación y optimizar los resultados, habitualmente durante una semana[12].

En pacientes que emplean colirios hipotensores previo a la SLT, no existe consenso en si el tratamiento debe modificarse o, por el contrario, mantener la misma pauta de colirios hipotensores (incluidos análogos de prostaglandinas) para poder valorar más adecuadamente el efecto neto del tratamiento en la revisión post SLT. Probablemente, la segunda opción nos ofrece una valoración de la eficacia más precisa, aunque se debe individualizar en cada caso.

Efectos secundarios y seguridad

La SLT es un procedimiento bien tolerado y con un buen perfil de seguridad[8]. Los efectos secundarios más comunes incluyen inflamación leve y picos transitorios de PIO, los cuales suelen resolverse espontáneamente o con tratamiento médico[9,10]. La tasa de picos de PIO superiores a 5 mmHg se ha reportado en aproximadamente un 10-20% de los casos, siendo más frecuente en ojos con una malla trabecular altamente pigmentada[8,10].

Una de las ventajas clave de la SLT es su capacidad para ser repetida de manera segura[9]. Estudios han demostrado que los tratamientos repetidos pueden mantener o incluso mejorar la reducción de la PIO lograda inicialmente, sin aumentar significativamente el riesgo de complicaciones[8,10]. Esto la convierte en una opción atractiva para el manejo a largo plazo del glaucoma.

Impacto en la calidad de vida

La SLT ofrece beneficios significativos en la calidad de vida de los pacientes con glaucoma[9]. Al reducir la dependencia de medicamentos, mejora la adherencia al tratamiento y disminuye los efectos secundarios asociados con el uso prolongado de colirios, como sequedad ocular e irritación[8,10]. Además, la SLT permite un control más constante de la PIO, lo que reduce la progresión del daño campimétrico y preserva la función visual[9,10].

OTRAS ALTERNATIVAS

VISULAS® green

El láser VISULAS® green (Carl Zeiss Meditec AG, Jena, Alemania) ha ganado reconocimiento en los últimos años como una tecnología avanzada y eficiente para la SLT en pacientes con GPAA. Este sistema

TABLA I.

SLT CONVENCIONAL	SLT VISULAS GREEN
532 nm	532 nm
Q-switched Nd:YAG	Nd-YVO de doble frecuencia (Cristal de Vanadato de Itrio dopado con Neodimio)
Spot 400 µm	Spot 400 µm
Duración pulso 3 ns	200 ns
Energía mJ	Energía µJ
Burbujas de cavitación	No burbujas de cavitación Movimiento

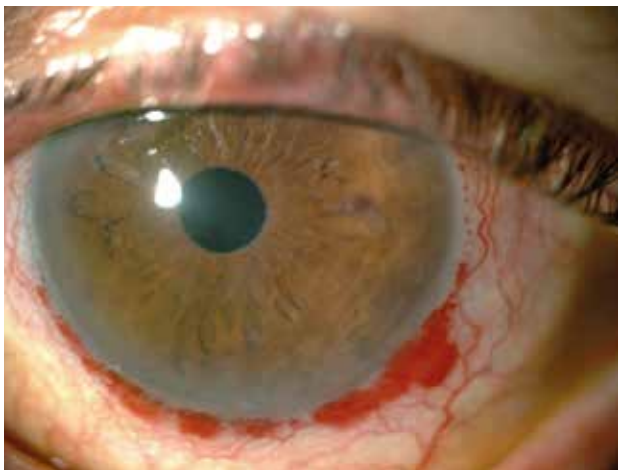

FIGURA 1.

emplea un láser de 532 nm, especialmente diseñado para optimizar la distribución homogénea de energía sobre la malla trabecular, lo que permite reducir la PIO sin causar daño térmico a las estructuras circundantes no pigmentadas[13,14]. Un estudio prospectivo, multicéntrico e intervencional realizado en Alemania incluyó a 34 pacientes con GPAA, con PIO inicial ≥17 mmHg. Los resultados mostraron reducciones absolutas en la PIO de -3,59 ± 0,41 mmHg tras tres meses de seguimiento, y en un 48,5% de los casos se logró una reducción ≥20% en la PIO, demostrando así su eficacia clínica[13].

Además, datos retrospectivos extendidos a 12 meses confirmaron la estabilidad de los resultados obtenidos con el VISULAS® green. En un subgrupo de pacientes con terapia estable, la PIO se redujo de un promedio de 20,0 ± 2,11 mmHg en el inicio a 16,2 ± 1,83 mmHg al año, con un 52,6% de los pacientes alcanzando reducciones ≥20%[14]. Cabe destacar que este dispositivo no genera burbujas de cavitación durante el tratamiento, eliminando la necesidad de ajustes energéticos adicionales y mejorando la seguridad del procedimiento[14].

El perfil de seguridad del VISULAS® green es otro de sus puntos fuertes. En los estudios mencionados, los eventos adversos relacionados con el procedimiento fueron leves y transitorios, limitándose a picos de PIO transitorios y molestias oculares que se resolvieron sin secuelas[13,14]. Esta técnica también se asocia con una reducción en la dependencia de medicación tópica antihipertensiva, lo que puede mejorar la calidad de vida y la adherencia al tratamiento en pacientes con glaucoma. En cualquier caso, se precisan de más estudios con este tipo de láser.

La tabla 1 muestra las diferencias entre Visulass Green y SLT tradicional.

Trabeculoplastia láser selectiva directa

La trabeculoplastia láser selectiva directa (DSLT) representa un avance significativo en el manejo del glaucoma, al ofrecer un enfoque no invasivo y automatizado que elimina la necesidad de gonioscopia y contacto directo con el ojo. Este procedimiento utiliza un láser Nd:YAG de 532 nm que aplica hasta 120 pulsos en menos de 3 segundos directamente a través del limbo ocular, empleando un sistema de rastreo ocular e imágenes de alta precisión para garantizar un tratamiento seguro y efectivo[15-17].

Un ensayo clínico prospectivo no aleatorizado evaluó la seguridad y eficacia de DSLT en 15 ojos de pacientes con glaucoma de ángulo abierto o hipertensión ocular con PIO basal ≥22 mmHg. A los 6 meses, la PIO media disminuyó de 26,7 ± 2,3 mmHg a 21,5 ± 4,1 mmHg, con una reducción promedio del 18,8%, y en casos con mayor energía aplicada, se logró una reducción del 27,1%.15 Un estudio multicéntrico aleatorizado, conocido como GLAUrious, comparó DSLT con SLT convencional y confirmó que ambos procedimientos son equivalentes en términos de reducción de PIO, con la ventaja de que DSLT es más rápido, menos invasivo y no requiere lentes de gonioscopia, minimizando los riesgos de infecciones y lesiones epiteliales[16].

Además de su eficacia, DSLT destaca por su perfil de seguridad mejorado. Los análisis de transmisión

de energía láser demuestran que, aunque la energía entregada a la malla trabecular es aproximadamente 2,8 veces menor que con SLT, esto no compromete la efectividad del procedimiento[17]. La ausencia de contacto directo elimina complicaciones como edema corneal, erosiones epiteliales y riesgo de infección, convirtiéndolo en una opción prometedora para ampliar el acceso al tratamiento en contextos clínicos más amplios[16,17]. Como efectos adversos se notifica la aparición de pequeñas hemorragias subconjuntivales adyacentes al limbo de forma inmediata a la realización del procedimiento (Fig. 1), desapareciendo en el transcurso de una o dos semanas. Otra de sus ventajas es el hecho de que podría ampliar el abanico de tratamiento de la SLT, al reducir la curva de aprendizaje de los profesionales.

DISCUSIÓN

El tratamiento del glaucoma, una de las principales causas de ceguera irreversible a nivel mundial, se centra en la reducción de la PIO, el único factor de riesgo modificable identificado hasta la fecha. En este contexto, los avances en técnicas mínimamente invasivas y láser ofrecen enfoques prometedores para mejorar los resultados terapéuticos y la calidad de vida de los pacientes.

La SLT ha consolidado su papel como una opción terapéutica eficaz, con ventajas significativas frente a tratamientos tradicionales basados en medicamentos tópicos. Relevantes estudios han demostrado que la SLT puede ser utilizada como tratamiento de primera línea, proporcionando reducciones sostenidas de la PIO en un rango del 20-30% y con un perfil de seguridad favorable. Esta técnica no solo reduce la dependencia de medicación antihipertensiva, sino que también evita los efectos adversos asociados al uso prolongado de colirios, mejorando la adherencia al tratamiento y la calidad de vida de los pacientes[8-10].

A pesar de los buenos resultados observados en ensayos clínicos como el LiGHT, estudios en práctica clínica real en el Reino Unido han mostrado resultados menos positivos. Un estudio publicado en Ophthalmology por Khawaja et al. (2020)[21] evaluó los resultados del tratamiento con SLT en condiciones de práctica clínica real. Los hallazgos indicaron que el porcentaje de pacientes que lograron una reducción efectiva y sostenida de la PIO sin necesidad de terapia adicional fue inferior al reportado en ensayos clínicos controlados (27% de efectividad a los 2 años frente al 69,8% reportado a los 6 años en el estudio LiGHT). Específicamente, el estudio reveló que la tasa de éxito a largo plazo de la SLT en práctica clínica real fue menor, lo que sugiere la necesidad de considerar estos datos al momento de decidir sobre el tratamiento del glaucoma.

Entre las innovaciones recientes, el uso del láser VISULAS® green en SLT destaca como alternativa, con capacidad para personalizar el tratamiento según la pigmentación de la malla trabecular, reduce la exposición innecesaria a energía, minimizando el riesgo de complicaciones[13,14]. No obstante, se requieren estudios que muestren resultados a largo plazo.

Por otro lado, la DSLT ha demostrado ser un procedimiento innovador, eliminando la necesidad de contacto directo con el ojo mediante gonioscopia, lo cual no solo reduce el riesgo de infecciones y complicaciones relacionadas con el procedimiento, sino que también simplifica la técnica, facilitando su implementación en un rango más amplio de escenarios clínicos. Los resultados preliminares son prometedores, con reducciones de la PIO comparables a las obtenidas con SLT convencional y una menor incidencia de efectos secundarios[16,17].

CONCLUSIONES

Los avances en tecnología láser han revolucionado el manejo del glaucoma, ofreciendo opciones terapéuticas eficaces y con perfiles de seguridad mejorados. La SLT sigue siendo una herramienta fundamental, mientras que innovaciones como el VISULAS® green o DSLT están ampliando las posibilidades de tratamiento, permitiendo una personalización y accesibilidad mayores.

Estos enfoques no solo brindan reducciones sostenidas en la PIO, sino que también mejoran la adherencia al tratamiento y minimizan los efectos secundarios asociados con la medicación tópica. Sin embargo, es esencial continuar investigando y evaluando estas técnicas en estudios a largo plazo para establecer su rol definitivo en el arsenal terapéutico del glaucoma. La integración de tecnologías avanzadas y su adaptación a diferentes contextos clínicos serán clave para abordar el creciente impacto de esta enfermedad en la población global.

BIBLIOGRAFÍA

1. Gazzard G, Konstantakopoulou E, Garway-Heath D, et al. Selective laser trabeculoplasty versus eye drops for first-line treatment of ocular hypertension and glaucoma (LiGHT): a multicentre randomised controlled trial. The Lancet. 2019;393(10180):1505-1516. doi:10.1016/S0140-6736(18)32213-X.

2. Radcliffe N, Gazzard G, Samuelson T, et al. Energy Dose-Response in Selective Laser Trabeculoplasty: A Review. J Glaucoma. 2022;31(8):e49-e68. doi:10.1097/IJG.0000000000002062.
3. Sarenac T, Bečić Turkanović A, Ferme P, Gračner T. A Review of Selective Laser Trabeculoplasty: "The Hype Is Real." J Clin Med. 2022;11(13):3879. doi:10.3390/jcm11133879.
4. European Glaucoma Society. Terminology and Guidelines for Glaucoma. 5th Ed. GECA Srl; 2021. ISBN: 978-88-98320-48-6.
5. Latina MA, Park C. Selective targeting of trabecular meshwork cells: in vitro studies of pulsed and CW laser interactions. Exp Eye Res. 1995;60(4):359-371. doi:10.1016/s0014-4835(05)80093-4.
6. American Academy of Ophthalmology. 2024-2025 Basic and Clinical Science Course, Section 10: Glaucoma. American Academy of Ophthalmology; 2024.
7. Wang W, He M, Zhou M, Zhang X. Selective Laser Trabeculoplasty versus Argon Laser Trabeculoplasty in Patients with Open-Angle Glaucoma: A Systematic Review and Meta-Analysis. Vavvas D, ed. PLoS ONE. 2013;8(12):e84270. doi:10.1371/journal.pone.0084270.
8. Department of Ophthalmology, Zhongnan Hospital of Wuhan University, Wuhan 430071, Hubei Province, China, Chen YF. Mechanism of selective laser trabeculoplasty: a systemic review. Int J Ophthalmol. 2024;17(5):963-968. doi:10.18240/ijo.2024.05.22.
9. Wu CM, Chang TC. Selective Laser Trabeculoplasty. Int Ophthalmol Clin. 2023;63(4):23-32. doi:10.1097/IIO.0000000000000483.
10. Zgryźniak A, Przeździecka-Dołyk J, Szaliński M, Turno-Kręcicka A. Selective Laser Trabeculoplasty in the Treatment of Ocular Hypertension and Open-Angle Glaucoma: Clinical Review. J Clin Med. 2021;10(15):3307. doi:10.3390/jcm10153307.
11. Realini T, Gazzard G, Latina M, Kass M. Low-energy Selective Laser Trabeculoplasty Repeated Annually: Rationale for the COAST Trial. J Glaucoma. 2021 Jul 1;30(7):545-551. doi: 10.1097/IJG.0000000000001788.
12. Groth SL, Albeiruti E, Nunez M, et al. SALT Trial: Steroids after Laser Trabeculoplasty: Impact of Short-Term Anti-inflammatory Treatment on Selective Laser Trabeculoplasty Efficacy. Ophthalmology. 2019;126(11):1511-1516. doi:10.1016/j.ophtha.2019.05.032.
13. Pillunat KR, Kretz FTA, Koinzer S, Ehlken C, Pillunat LE, Klabe K. Effectiveness and safety of VISULAS® green selective laser trabeculoplasty: a prospective, interventional multicenter clinical investigation. Int Ophthalmol. 2022;43(7):2215-2224. doi:10.1007/s10792-022-02617-7.
14. Pillunat KR, Kretz FTA, Koinzer S, Müller P, Pillunat LE, Klabe K. Effectiveness and safety of VISULAS® green selective laser trabeculoplasty: 12 months retrospective data. Lasers Med Sci. 2024;39(1):293. doi:10.1007/s10103-024-04252-3.
15. Goldenfeld M, Belkin M, Dobkin-Bekman M, et al. Automated Direct Selective Laser Trabeculoplasty: First Prospective Clinical Trial. Transl Vis Sci Technol. 2021;10(3):5. doi:10.1167/tvst.10.3.5.
16. Congdon N, Azuara-Blanco A, Solberg Y, et al. Direct selective laser trabeculoplasty in open angle glaucoma study design: a multicentre, randomised, controlled, investigator-masked trial (GLAUrious). Br J Ophthalmol. 2023;107(1):62-65. doi:10.1136/bjophthalmol-2021-319379.
17. Sacks ZS, Dobkin-Bekman M, Geffen N, Goldenfeld M, Belkin M. Non-contact direct selective laser trabeculoplasty: light propagation analysis. Biomed Opt Express. 2020;11(6):2889. doi:10.1364/BOE.390849.
18. Khawaja AP, Campbell JH, Kirby N, Chandwani HS, Keyzor I, Parekh M, McNaught AI; UK Glaucoma Real-World Data Consortium. Real-World Outcomes of Selective Laser Trabeculoplasty in the United Kingdom. Ophthalmology. 2020 Jun;127(6):748-757. doi: 10.1016/j.ophtha.2019.11.017.