Corticoides y glaucoma

Laura Rodríguez-Aguilar, Ane López de Calle-Cortázar, Clara Fernández-Sáez, Laura Morales-Fernández

Servicio de Oftalmología. Hospital Clínico San Carlos, Instituto de investigación sanitaria del Hospital Clínico San Carlos (IdISSC), Madrid.

RESUMEN

Los corticoides son ampliamente utilizados para el tratamiento de patologías inflamatorias y autoinmunes en diferentes vías de administración. Todas ellas presentan numerosos efectos adversos conocidos; en Oftalmología, los más frecuentes son el desarrollo de cataratas y la elevación de la presión intraocular, que si no se controla puede dar lugar a neuropatía óptica glaucomatosa. Esto puede ocurrir con cualquier vía de administración, pero es más frecuente tras el tratamiento con corticoides tópicos perioculares o intraoculares. Por ello, es esencial utilizar corticoides de la menor potencia, a la menor dosis y durante el menor tiempo que sea posible, además de realizar un control exhaustivo de la presión intraocular de estos pacientes.

PALABRAS CLAVE

Corticoides. Glaucoma. Hipertensión ocular.

ABSTRACT

Steroids are widely used for the treatment of inflammatory and autoimmune pathologies in different routes of administration. All of them present numerous known adverse effects; in Ophthalmology, the most frequent ones are the development of cataracts and the elevation of the intraocular pressure, which can cause glaucomatous optic neuropathy if not controlled. This can occur with every route of administration, but it is most frequent with topical steroids used periocularly or intraocularly. Therefore, it is essential to use steroids with the lowest potency, at the lowest dose and for the shortest time possible, in addition to keeping a thorough control of the intraocular pressure in these patients.

KEY WORDS

Steroids. Glaucoma. Ocular hipertension.

Los corticoides son uno de los grupos de fármacos más prescritos, especialmente para el tratamiento de patologías inflamatorias y autoinmunes. Se han descrito múltiples efectos adversos de asociados al uso de estas sutancias, tanto a nivel sistémico como a nivel ocular. De estos últimos, los más frecuentes son el desarrollo de catarata y la elevación de la presión intraocular (PIO), dando lugar en algunos pacientes a glaucoma. Esta elevación de la PIO secundaria a corticoides se puede observar tanto tras tratamiento periocular o intraocular como tras tratamiento sistémico (oral, intravenoso, transcutáneo…). Además, existe la posibilidad de que este efecto se produzca en respuesta a la liberación de corticoides endógenos, aunque es muy poco frecuente. Existe controversia entre diferentes autores sobre si este efecto adverso se presenta tras tratamiento con corticoides intranasales. En general, se estima que el 75% de los casos de elevación de la PIO secundaria a corticoides se produce tras el tratamiento con corticoides tópicos[1,2,4,10]. En general, la elevación de la PIO secundaria a corticoides tópicos se suele presentar tras 3-6 semanas de tratamiento y suele resolverse al finalizar el tratamiento, aunque en algunos casos puede persistir elevada hasta 18 meses tras la discontinuación del

Correspondencia:
Laura Rodríguez Aguilar Hospital Clínico San Carlos
Calle del Prof. Martín Lagos, s/n 28040 Madrid
E-mail: laura.ra98@gmail.com

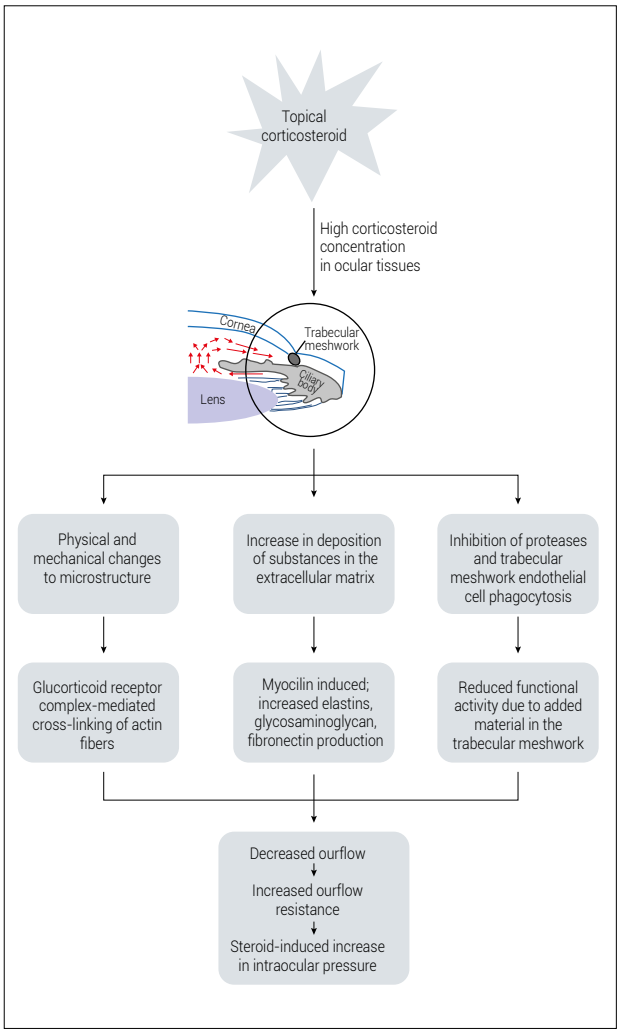

FIGURA 1. Mecanismos de elevación de la PIO mediada por corticoides (Tomado de: Pleyer, U., Ursell, P.G. & Rama, P. Intraocular Pressure Effects of Common Topical Steroids for Post-Cataract Inflammation: Are They All the Same?. Ophthalmol Ther 2013;2:55–72).

tratamiento tópico. En un pequeño porcentaje de los casos, la elevación de la PIO acaba dando lugar a una neuropatía óptica glaucomatosa irreversible[1, 10]. En el caso de la administración intravítrea de corticoides, la PIO se puede elevar de manera inmediata debido al aumento de volumen intraocular o bien pasadas varias semanas de forma similar al resto de formas de administración[1, 10, 11].

A los pacientes que muestran una elevación de la PIO se les conoce como "corticorespondedores". Se han propuesto múltiples descripciones de lo que se considera respuesta a corticoides, pero la más aceptada en la literatura es un aumento de la PIO de más de 10 mmHg respecto a la basal con significación clínica[2, 3].

La prevalencia de glaucoma inducido por corticoides no está clara, pero se cree que el 61-63% de la población sana son no respondedores, con elevaciones de la PIO inferiores a 5 mmHg, un 33% presentan una elevación moderada de la PIO (6-15 mmHg) y un 4-6% presentan una elevación de más de 15 mmHg. Sin embargo, los pacientes con glaucoma primario de ángulo abierto son más propensos a presentar este efecto adverso, encontrándose una elevación significativa de la PIO en el 46-92% de los casos[1,2].

Se han descrito múltiples factores de riesgo de elevación de la PIO secundaria a tratamiento con cortiocides: historia personal o familiar de glaucoma primario de ángulo abierto, diabetes mellitus, miopía elevada o alteraciones del tejido conectivo como puede ser la artritis reumatoide[1].

En cuanto al mecanismo mediante el cual los corticoides favorecen dicho aumento en la PIO, se cree que tiene que ver con tres factores. En primer lugar, producen un *cross-linking* de las fibras de actina a nivel de la malla trabecular, alterando así su microestructura. Por otro lado, favorecen un aumento del depósito de matriz extracelular en la región yuxtacanalicular, aumentando así la resistencia al flujo de humor acuoso. Por último, inhiben la actividad fagocítica en la malla trabecular, disminuyendo así la presencia de enzimas de degradación como las metaloproteasas, estromelisinas y activador tisular del fibrinógeno[2, 4]. En la figura 1 se puede observar un esquema de este proceso[3].

En Oftalmología, los corticoides tópicos son ampliamente utilizados para tratar múltiples patologías. Por ejemplo, se utilizan de forma generalizada para el tratamiento de la inflamación posterior a la cirugía de catarata u otras cirugías oftalmológicas. Además, se utilizan para el tratamiento de otras formas de inflamación intraocular, como en el caso de las uveítis, y de inflamación de superficie ocular. Además de reducir la inflamación, ayudan a aliviar síntomas como fotofobia, hinchazón, dolor y aumento de la sensibilidad. Esto se debe a que disminuyen la infiltración celular, la dilatación capilar, la proliferación de fibroblastos, el depósito de colágeno y la formación de cicatrices. Además, inhiben la vasodilatación, la permeabilidad vascular y la migración de fibroblastos a través del endotelio[5, 6].

No todos los corticoides tienen el mismo efecto en la elevación de la PIO. Estas diferencias se pueden explicar por diferencias en la potencia antiinflamatoria, la penetración ocular y la concentración del fármaco.

TABLA I. CAMBIOS EN LA PIO POR CORTICOIDES TÓPICOS

CORTICOIDE	RANGO DE ELEVACIÓN DE LA PIO (MMHG)	DURACIÓN DE ADMINISTRACIÓN (SEMANAS)	RÉGIMEN DE TRATAMIENTO	PROPORCIÓN DE PACIENTES QUE DESARROLLAN HIPERTENSIÓN (%)
Dexametasona	9-22	3-12	QID	45;8
Prednisolona	9-12	2.5-12	QID	44
Fluorometolona	2,9-6	5-6	QID	0-88,3
Loteprednol	<10->10	1-6	QID	0,8-16
Etabonato		4-96	BID	
Rimexolona	6,2->10	5,2-6	QID	30
Difluprednato	>10->21	>10 >21	BID QID	3
Betametasona	5-16	4-6	QID	13
Clobetasona butirato	1,2-4	6	TID, QID	-

Tomado de: Roberti G, Oddone F, Agnifili L, Katsanos A, Michelessi M, Mastropasqua L, Quaranta L, Riva I, Tanga L, Manni G. Steroid-induced glaucoma: Epidemiology, pathophysiology, and clinical management. Surv Ophthalmol. 2020 Jul-Aug;65(4):458-472.

Además, también influyen otros factores como la formulación, la duración del tratamiento y la frecuencia de administración, así como otros menos controlables como pueden ser la técnica de instilación o la frecuencia de parpadeo[7].

Como ya se ha mencionado, la penetración ocular de los corticoides al humor acuoso es uno de los factores que más influyen en el riesgo de elevación de la PIO. En los fármacos hidrofílicos, el factor limitante para la penetración a través de la córnea es el paso a través del epitelio, mientras que en el caso de los fármacos lipofílicos es el paso a través del estroma. Existe evidencia de que la permeabilidad de la córnea a los diferentes fármacos disminuye de forma significativa con la edad.

Se ha descrito en la literatura que los corticoides con mayor penetración son en primer lugar la prednisolona, y en segundo lugar la dexametasona. Por este motivo, aunque a nivel sistémico la dexametasona tiene una mayor potencia antiinflamatoria, a la hora de tratar patologías que condicionan inflamación intraocular ambos corticoides son equivalentes.

En el caso del tratamiento de patologías de superficie ocular, se pueden utilizar corticoides con menor penetración al humor acuoso, como son la fluorometolona o el loteprednol etabonato, reduciendo así el riesgo de elevación de la PIO[8].

Se ha comprobado que los corticoides tópicos que llevan más tiempo comercializados, como dexametasona, prednisolona, betametasona, clobetasona o fluorometolona, tienen un mayor riesgo de elevación de la PIO, mientras que otros más recientes como rimexolona, loteprednol etabonato o difluprednato tienen este efecto con menor frecuencia[2]. Roberti, G et al. Realizaron una revisión sobre el efecto de los diferentes corticoides tópicos en la elevación de la PIO, que se puede ver en la tabla I.

Dentro del grupo de corticoides que llevan más tiempo comercializados y que producen con mayor frecuencia elevación de la PIO también existen diferencias entre los diferentes fármacos. En una revisión sistemática realizada por Musleh MG et al. Se observó que la prednisolona produce elevación de la PIO con mayor frecuencia que la dexametasona, y esta última lo produce con mayor frecuencia que la fluorometolona, independientemente del número de aplicaciones. Además, en la misma revisión sistemática se observó que es posible que el riesgo de elevación de la PIO en

TABLA II. ELEVACIÓN DE LA PIO TRAS TRATAMIENTO CON CORTICOIDES INTRAVÍTREOS

MEDICACIÓN	DOSIS	PROPORCIÓN ESTIMADA DE OJOS QUE DESARROLLAN HIPERTENSIÓN OCULAR (%)	INTERVALO DE CONFIANZA AL 95%
Triamcinolona acetónido	4 mg / 0,1 mL 8 mg / 0,2 mL 10 mg / 0,2 mL 20 mg / 0,2 mL 25 mg / 0,2 mL	32,1 31,8 30;0 39,8 45,9	28,2-36,3 20,4-45,8 17;9-45,7 35;0-44,8 36,9-55,3
Implante de fluocinolona acetónido	0,59 mg	65,9	50.2-78.8
Implante de dexametasona	2,1 mg 0,35 mg 0,7 mg	79,0 10,9 15,3	72,2-84,5 6,4-17,9 9;2-24,3

Extraída y modificada de: Kiddee W, Trope GE, Sheng L, Beltran-Agullo L, Smith M, Strungaru MH, Baath J, Buys YM. Intraocular pressure monitoring post intravitreal steroids: a systematic review. Surv Ophthalmol. 2013 Jul-Aug;58(4):291-310.

pacientes en tratamiento con corticoides tópicos sea mayor en pacientes pediátricos que en adultos, aunque esto es poco valorable ya que no existen estudios de comparación directa entre ambos grupos, además de que los sistemas de reporte de PIO no son iguales en una población que en otra[9].

Los corticoides intravítreos, como ya se ha mencionado previamente, pueden producir elevación de la PIO de forma inmediata por el aumento de volumen intraocular o bien, con mayor frecuencia, tras varias semanas por el mismo mecanismo que con otras vías de administración. Lo habitual es que se alcance la PIO máxima 28 semanas tras la administración, para posteriormente ir descendiendo durante los siguientes 9-12 meses[1].

Esta vía de administración es ampliamente utilizada para el tratamiento de patología retiniana y coroidea, como por ejemplo en el edema macular diabético, enfermedad venooclusiva, diabetes o neovascularización coroidea. Se utilizan tres corticoides diferentes: triamcinolona, implante de fluocinolona (no biodegradable) e implante de dexametasona (biodegradable). Estos dos últimos implantes permiten una liberación sostenida del fármaco. En la mayoría de los casos se consigue controlar la PIO con hipotensores tópicos, aunque es necesaria una cirugía para controlarla en el 1-18% de los pacientes tratados con triamcinolona y en el 45% de los pacientes tratados con implante de fluocinolona[10]. En diferentes estudios se observó que el 75% de los pacientes tratados con implantes de fluorometolona precisaron medicación hipotensora y el 33% precisaron cirugía de glaucoma, mientras que, en el caso de los pacientes tratados con implante de dexametasona, el 26,5% precisaron medicación hipotensora y el 3,2% precisaron cirugía[12, 13]. Según una revisión sistemática realizada por Kiddee, W et al., la mayor frecuencia de elevación de la PIO tras inyección intravítrea se observó con los implantes de fluocinolona, seguido de la triamcinolona. El corticoide que produjo este efecto adverso con menor frecuencia fue la dexametasona. Estos resultados se pueden observar en la tabla II[10].

En cuanto al tratamiento con corticoides periociulares, se pueden administrar por diversas vías: subconjuntival, subtenoniana, retrobulbar, peribulbar… Existe evidencia de que la vía subtenoniana es la que más aumenta el riesgo de elevación de la PIO, probablemente por su proximidad al ángulo. La incidencia de elevación de la PIO por encima de 24 mmHg tras administración de corticoides peribulbares se estima en torno al 35%, mientras que aproximadamente un 2,4% precisan cirugía de glaucoma, según un estudio multicéntrico[1, 14].

Teniendo en cuenta todo lo mencionado hasta el momento, es fundamental un control periódico de la PIO en pacientes en tratamiento con corticoides. Además, se debe advertir a los pacientes, especialmente tras tratamiento con corticoides intravítreos,

de los síntomas a los que puede dar lugar una elevación aguda de la PIO (visión borrosa, dolor periocular o cefalea, náuseas, vómitos, etc.). Por otro lado, se debe preguntar por tratamientos corticoideos en todo paciente en el que se objetive una elevación de la PIO.

En cuanto a la exploración física de estos pacientes, se debe proceder de manera similar a lo que hacemos en pacientes con otras formas de hipertensión ocular o glaucoma: agudeza visual, exploración de polo anterior y posterior en lámpara de hendidura, tonometría, tomografía de coherencia óptica (OCT), campo visual y gonioscopia[1].

En el manejo de estos pacientes, lo primero que se debe valorar es la posibilidad de discontinuar el tratamiento corticoideo, y en caso de que esto no sea posible, plantear la posibilidad de reducir la dosis o realizar un cambio de tratamiento a un corticoide de menor potencia. Además, se debe pautar un tratamiento antiglaucomatoso. Lo más habitual es que el tratamiento de primera línea, igual que ocurre en el caso del glaucoma primario de ángulo abierto, sean los tratamientos tópicos hipotensores, siendo los más frecuentemente utilizados los beta-bloqueantes, o bien la trabeculoplastia selectiva láser (SLT). Esta última se utiliza hoy en día especialmente en pacientes que no toleran los tratamientos tópicos o bien que no responden a los mismos. Por último, se puede indicar una cirugía de glaucoma, siendo la más frecuente la trabeculectomía, en pacientes que no responden a otros tratamientos o en aquellos que precisan un tratamiento prolongado con corticoides[1, 15].

CONCLUSIONES

Los corticoides son uno de los tratamientos más utilizados hoy en día. Entre los múltiples efectos adversos que pueden causar, en Oftalmología debemos prestar especial atención a la elevación de la PIO. Para ello, es fundamental emplear corticoides a la mínima dosis eficaz y durante el menor tiempo posible. Además, sería adecuado utilizar aquellos corticoides con menor penetración intraocular en el tratamiento de patologías de superficie ocular, como la fluorometolona o el loteprednol etbonato, y reservar otros que penetran más en humor acuoso, como la dexametasona o la prednisolona, para situaciones clínicas en las que exista inflamación intraocular. En el caso de las inyecciones intravítreas, siempre que clínicamente sea posible, se deben utilizar aquellos corticoides que han demostrado una menor frecuencia de elevación de la PIO, como la dexametasona. Por último, sería interesante implementar protocolos de control de la PIO en pacientes en tratamiento con corticoides durante el tratamiento y varias semanas tras discontinuarlo, especialmente en poblaciones que parecen presentar mayor riesgo de sufrir elevaciones de la PIO secundarias a corticoides, como los pacientes con glaucoma o los niños.

BIBLIOGRAFÍA

1. Feroze KB, Zeppieri M, Khazaeni L. Steroid-Induced Glaucoma. 2023 Jul 16. In: StatPearls [Internet]. Treasure Island (FL): StatPearls Publishing; 2024 Jan–. PMID: 28613653.
2. Roberti G, Oddone F, Agnifili L, Katsanos A, Michelessi M, Mastropasqua L, Quaranta L, Riva I, Tanga L, Manni G. Steroid-induced glaucoma: Epidemiology, pathophysiology, and clinical management. Surv Ophthalmol. 2020 Jul- Aug;65(4):458-472. doi: 10.1016/j.survophthal.2020.01.002. Epub 2020 Feb 11. PMID: 32057761.
3. Pleyer, U., Ursell, P.G. & Rama, P. Intraocular Pressure Effects of Common Topical Steroids for Post-Cataract Inflammation: Are They All the Same?. Ophthalmol Ther 2, 55–72 (2013). https://doi.org/10.1007/s40123-013-0020-5.
4. Wijnants D, Stalmans I, Vandewalle E. The Effects of Intranasal, Inhaled and Systemic Glucocorticoids on Intraocular Pressure: A Literature Review. J Clin Med. 2022 Apr 3;11(7):2007. doi: 10.3390/jcm11072007. PMID: 35407615; PMCID: PMC8999749.
5. The Loteprednol Etabonate US Uveitis Study Group. Controlled evaluation of loteprednol etabonate and prednisolone acetate in the treatment of acute anterior uveitis. Am J Ophthalmol. 1999;127:537–44.
6. Rhen T, Cidlowski JA. Antiinflammatory action of glucocorticoids--new mechanisms for old drugs. N Engl J Med. 2005 Oct 20;353(16):1711-23. doi: 10.1056/NEJMra050541. PMID: 16236742.
7. Cantrill HL, Palmberg PF, Zink HA, Waltman SR, Podos SM, Becker B. Comparison of in vitro potency of corticosteroids with ability to raise intraocular pressure. Am J Ophthalmol. 1975 Jun;79(6):1012-7. doi: 10.1016/0002-9394(75)90687-x. PMID: 1173539.
8. Awan MA, Agarwal PK, Watson DG, McGhee CN, Dutton GN. Penetration of topical and subconjunctival corticosteroids into human aqueous humour and its therapeutic significance. Br J Ophthalmol. 2009 Jun;93(6):708-13. doi: 10.1136/bjo.2008.154906. Epub 2009 Mar 16. PMID: 19293163.
9. Musleh MG, Bokre D, Dahlmann-Noor AH. Risk of intraocular pressure elevation after topical steroids in children and adults: A systematic review. Eur J Ophthalmol. 2020 Sep;30(5):856-866. doi: 10.1177/1120672119885050. Epub 2019 Oct 31. PMID: 31668084.
10. Kiddee W, Trope GE, Sheng L, Beltran-Agullo L, Smith M, Strungaru MH, Baath J, Buys YM. Intraocular pressure monitoring post intravitreal steroids: a systematic review. Surv Ophthalmol. 2013 Jul-Aug;58(4):291-310. doi: 10.1016/j.survophthal.2012.08.003. PMID: 23768920.
11. Lebrize S, Arnould L, Bourredjem A, Busch C, Rehak M, Massin P, Barbosa-Breda J, Lupidi M, Mariotti C, Hamza M, Grise-Dulac A, Gabrielle PH, Baillif S, Creuzot- Garcher C. Intraocular Pressure Changes After Intravitreal Fluocinolone Acetonide Implant: Results from Four European Countries. Ophthalmol Ther. 2022 Jun;11(3):1217-1229. doi: 10.1007/s40123-022-00504-z. Epub 2022 Apr 15. PMID: 35426623; PMCID: PMC9114211.
12. Bollinger KE, Smith SD. Prevalence and management of elevated intraocular pressure after placement of an intravitreal sustained-release

steroid implant. Curr Opin Ophthalmol. 2009 Mar;20(2):99-103. doi: 10.1097/icu.0b013e32831d7f3a. PMID: 19248312.

13. Rajesh B, Zarranz-Ventura J, Fung AT, Busch C, Sahoo NK, Rodriguez-Valdes PJ, Sarao V, Mishra SK, Saatci AO, Udaondo Mirete P, Querques G, Farah ME, Lanzetta P, Arevalo JF, Kodjikian L, Chhablani J; for International Ozurdex Study Group. Safety of 6000 intravitreal dexamethasone implants. Br J Ophthalmol. 2020 Jan;104(1):39-46. doi: 10.1136/bjophthalmol-2019-313991. Epub 2019 Apr 30. PMID: 31040132.
14. Sen HN, Vitale S, Gangaputra SS, Nussenblatt RB, Liesegang TL, Levy-Clarke GA, Rosenbaum JT, Suhler EB, Thorne JE, Foster CS, Jabs DA, Kempen JH. Periocular corticosteroid injections in uveitis: effects and complications. Ophthalmology. 2014 Nov;121(11):2275-86. doi: 10.1016/j.ophtha.2014.05.021. Epub 2014 Jul 11. PMID: 25017415; PMCID: PMC4254355.
15. Badrinarayanan L, Rishi P, George R, Isaac N, Rishi E; Sankara Nethralaya Vitreo- Retinal group (SNVR). Incidence, Risk Factors, Treatment, and Outcome of Ocular Hypertension following Intravitreal Steroid Injections: A Comparative Study. Ophthalmologica. 2022;245(5):431-438. doi: 10.1159/000522504. Epub 2022 Apr 25. PMID: 35468616.